18/10/2012

ATM Y SHAOS

⇒ **SÍNDROME MIOFASCIAL:**

- Alteración muscular funcional: sobrecontraccion, fatiga
- Dolor unilateral en: maseteros, temporales y pterigoideo
- Limitación elásticas a los movimientos. No chasquidos. Si formzamos la apertura abre mas por lo que significa que suele ser muscular.
- Dx: exp física y OPG
- Tto: calor, ansiolíticos, relajantes muculares (miolastan o robaxixal), férulas, infiltraciones musculares.

  Se da mas en mujeres de 50-60 años, debido al estrés y tensión por factores psicosomáticos, muy afectadas, lo pasan fatal. Hay contractura muscular, bruxismo, limitación AO, muy difícil tratamiento.

⇒ **SINDROME DE DISFUNCION ATM**

Dolor: muscular o articular. Lo normal es que los dos estén asociados.

- **Epidemiología**
  - Más frecuente patología ATM
  - 75% población signo (chasquido), 33% síntoma (dolor)
  - Mujeres 9:1 varones
  - Edad media (2ª-3ª décadas)
  - Frecuencia en aumento
  - Pacientes cada vez + jóvenes
- **Causas:** parafunciones, traumatismos…

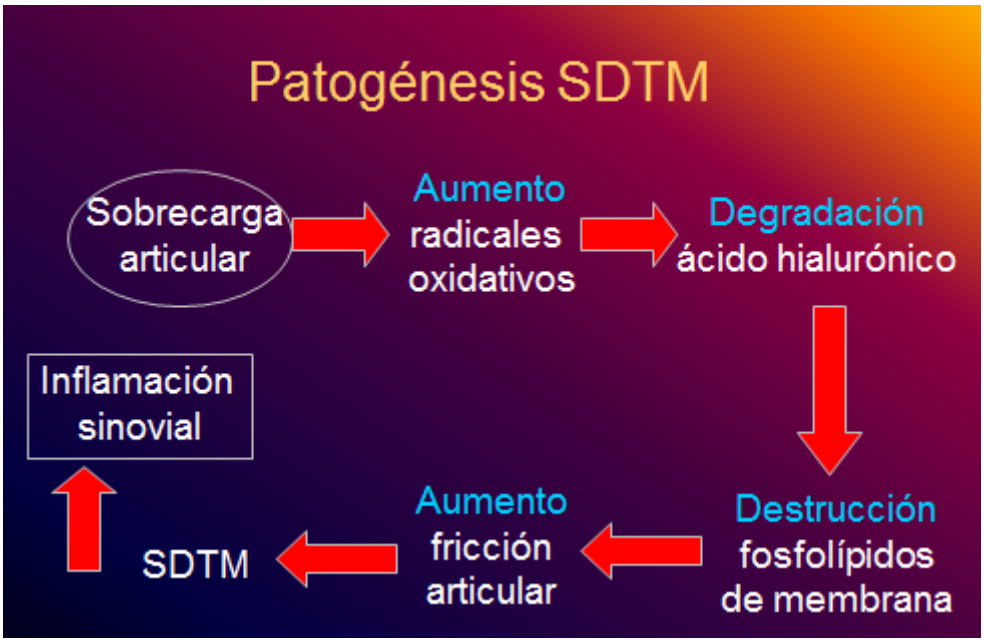

- **Diagnóstico:**
  - Dolor uni/bilateral
  - Chasquido si/no
  - Limitación rigida de movimientos mandibulares
- **Clasificación:**
  - Wilkes (5 estadios): lee 1; muy grave 5.
  - Bronstein- Merrill (quirúrgica)

    → Desplazamiento discal anterior con reducción (DDAcR): con el cierre el menisco vuelve a su sitio.

    → Desplazamiento discal anterior sin reducción (DDAsR): el menisco no vuelve a su sitio.

    → Síndrome de disco adherido (*stuck syndrome*)
- **Imagen:**

- Ortopantografia: vemos los cóndilos, senos maxilares, tabique nasal, en medio vemos el menisco!!!!!!!!!!!! NO. NO SE VE EL MENISCO EN LA RX
- RM: con ella vemos el menisco. Si sospechamos de problema de disco articular, pedimos una resonancia.

- **Diagnostico diferencial**
  - Patología dental: descartar foco dental
  - Patología neurálgica: Neuralgia del trigémino
  - Patologia ORL: acufenos, vertigo….
- **Tratamiento:** : multidisciplinar: odontólogo, cirujano oral y maxilofacial, fisoterapeuta y protésico. Empezamos de menos a mas:

→ Tto conservador: buenos habitos, fisioterápia, fármacos, relajantes,calor (sesco/húmedo), AINES, férulas (contacta perfectamente los dientes de arriba con los de abajo para que la musculatura este en poscion 0 o relajada).

→ Férula oclusales: uso solo nocturno, debe ser reisada pòr el odontólogo por su desgaste. Debe tener la máxima intercuspidacion, es decir, máximo contacto entre dientes. Puede provocar dependencia (férula-adicción), hiperindicacion por parte de los odontólogos.

→ Si esto no funciona podemos hacer:

- ❖ Artrotomia (abrir la articulación)
- ❖ CMI (cirugía minimamente invasiva): infiltraciones, artrocentesis, artroscopia.
- ❖ Tallados dentales

Que tengamos o no pronatismo, no tiene nada que ver con la patología de la ATM hay gente con buen prognatismo y le duele, y gente con malo y no le duele. La cirugía de prognatismo con dolor ATM no asegura que se pase el dolor.

- **TRATAMIENTO QUIRURGICO:**
  - ❖ Cirugía minimamente invasiva
  - ❖ Artrocentesis
  - ❖ Tallados dentales

→ **CMI:**

- ❖ **Infiltraciones o artrocentesis**: bloqueo distal agudo. *"Aspiración de un fluido de una articulación y/o infiltración realizado mediante punción con aguja " – lavado y manipulación articular. Se hace en DDAsR agudo (cerrado menor de tres meses)*No duele , metemos la aguja hasta la ATM y metemos liquido que sale por otro lado, es decir, hacemos un lavado articular para que el menisco vuelva a su sitio.
  Ventajas: Es una técnica sencilla, local, sin anestesia general, no necesario ingreso, efectiva en agudos, disminuye el dolor, infiltracion de fármacos.
  Inconvenientes: no es diagnostica, no se ve la AT;, útil en patología limitada.
- ❖ **Artroscopia:** bloqueo distal crónico. Necesita anestesia general. Palpamos la articulación y metemos el artroscopio, vemos con ella la articulación, el menisco, la vascularización….
  - Dolor en ATM que NO responde al tratamiento conservador (relajantes musc + fisioterapia + férula) durante al menos 6 meses

- DDAsR crónico (*closed lock* > 3 meses)
- OA avanzada no responde trto. conservador
- LCR condilar, previa a la artrotomía
- *Stuck syndrome* (crónico)
- ***Ventajas:*** *Es diagnóstica , Se ve la articulación,Relajación muscular,Se ve el movimiento,Biopsia,Util en muchos procesos,Muy efectiva,Grabación vídeo (legal)*
- **Inconvenientes:** Técnica difícil,Requiere entrenamiento,Material caro,Posibles complicaciones, Anestesia general,Ingreso hospitalario .
- **Complicaciones:** rotura de la cánula en el interior.

<u>Hoy dia solemos infiltrar con la artroscopia para no hacer a ciegas y lo hacemos con corticoide o acido hialuronico.</u>

❖ **Artrotomia**: fracasos CMI, anquilosis, tumores. Necesitamos anestesia general. Abrimos la articulación 1-25 cms por delante de la oreja.

❖ **Tratamiento postoperatorio**
  ❖ dieta blanda (3 meses)
  ❖ reposo articular
  ❖ crioterapia (24 horas)
  ❖ calor local
  ❖ movilización articular precoz (protocolo 3 meses)
    ❖ férula miorelajante

→ **<u>LUXACION CRONICA RECIDIVANTE:</u>**

Hablamos de luxacion del menisco no de la mandibula.

- Separación completa de las superficies articulares
- + frec. Mujeres edéntulas, añosas
- El paciente llega con la boca abierta y no la puede cerrar.
- Etiología
  - anatómicos
    cóndilo plano
    eminencia pequeña
  - hiperlaxitud (Ehler-Danlos, corea, distrofia de Steinert...)
- Trto:
  - agudo: maniobra de Nélaton (sabemos que el condilo se ha salido, por lo que metemos los dedo donde las muelas y le colocamos el condilo)
  - crónico: cirugía de Norman, de Dautrey, Mitek...

→ **HIPERPLASIA CONDILAR: ***

El condilo de un lado crece mas que el del otro, por lo que se desvia el menton, si crece el lado derecho el menton se desia la izquierda. el paciente comienza a morder mal.

- Anomalía del crecimiento. Causa desconocida
- Clínica
  - asimetría mandibular progresiva (laterognatia)
  - maloclusión dentaria (mordida cruzada y/o prognatismo)
  - disfunción ATM
- Dco:
  - clínica
  - Rx: elongación cuello condilar
  - **Gammagrafía-SPECT:** aumento de captación Tc99
- Trto:
  - cirugía si activa: "afeitado condilar" (quitamos la parte superior o cabeza o sombrerito del cóndilo, esto se remodelara solo con los movimientos mandibulares.) +/- cirugía ortognática

Cuando la patología es muy grave, debemos de quitar el cóndilo y lo reconstruimos con una Costilla, se hace en pacientes jóvenes.

Los otorrinos, neurólogos, médicos de AP, odontólogos,… mandan a muchísimos pacientes a maxilo por problemas de ATM. Estos médicos pueden recetar los fármacos e incluso pueden pautar una férula ya que la hace el odontólogo y no lo cubre la seguridad social.

SINDROME DE APNEA OBSTRUCTIVA DEL SUEÑO

- Alteración anatómico funcional de la via aérea con colapso de la mísma
- Varón, obeso, roncador
- Clase II. Micrognatia. Todos muerden en clase dos, maxilar hacia fuera, mandibula hacia atrás comprimiendo la via aérea. No tienen barbilla, tienen papada, la mandinbula esta hacia atrás, les falta mentón, todo esto ademas de que casi siempre son obesos.
- Somnolencia diurna
- Tratamiento: CPAP
- Tratamiento maxilofacial:
  - Septoplastia, turbinectomia, Amigdalectomia

- Glosectomia, suspensión lingual
- Uvulopalatofaringoplastia
- Ferula de avance mandibular y retención lingual: es donde intervienen lo maxilos, porque lo demás lo pueden hacer los otorrinos. E suna férula que empuja hacia delante la mandibula.
- Avance geniogloso+ oseotomia mandibular.
- Cirugía ortognatica, avance maxilo- mandibular de 10-12 mm. En ocasiones le operamos, no por estética sino porque respira mal, en osaciones le dejamos en clase tres, es decir, tiramos la mandibula todo lo que podamos, que suele ser un 1 cm no mas porque tiramos de las partes blandas, vasos, pero en estso pacientes tiramos mas aun 1.5 cm. (rompemos por Le Fort 1 el maxilar)